



Journal Club
9 Giugno 2006

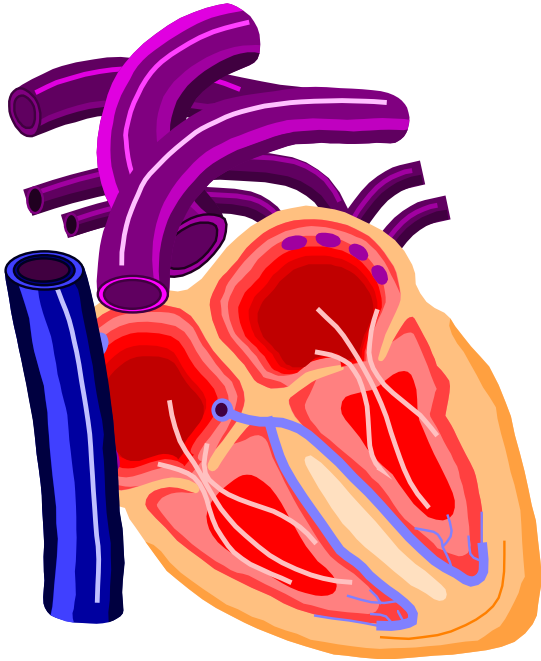
Caso Clinico

Infarto miocardico acuto

Tony Sabatini



L'Infarto miocardico acuto



I. CASO CLINICO

- **Considerazioni**

II. ACUTE CORONARY SYNDROMES

- **STE- MI**
- **NSTE- MI**
- **Anziani**

II. CONSIDERAZIONI FINALI

- **Considerazioni**
- **Commento**
- **Conclusioni**

ANAMNESI PERSONALE E SOCIALE

Signor P.D. di anni 75.

Vive con la moglie, 3 figli.

**Funzionalmente autosufficiente (IADL= 1/6 fp;
BADL = 90/100) e cognitivamente integro.**

Scolarità media inferiore, pensionato.

Tabagismo (20 sigarette/die).

ANAMNESI PATOLOGICA REMOTA

- **BPCO stadio III sec. Gold**
- **IRC di grado lieve**
- **Ipertensione arteriosa sistemica grado 1 e rischio aggiuntivo moderato**
- **Pregressa EAC destra 2005**
- **Thalassemia minor**

Terapia in atto al domicilio:

Cardura 2	1 c
Vasoretic	1 c
Diltiazem 60	1 cx2
Serevent	2 puffx2
Spiriva	1 asp

Dal Gennaio 2006 comparsa di dolori all'emicostato ed ipocondrio sinistri , prevalentemente a riposo e durante la notte.

Per tale motivo aveva eseguito in regime ambulatoriale:

- **RX torace (enfisema)**
- **Test da sforzo (negativo)**
- **Ecocardiogramma (ipertrofia concentrica del ventricolo sinistro, FE 65%)**
- **EGDS (esofagite erosiva grado A, gastrite, esiti di ulcera duodenale, bulbo deformato, neoformazione mucosa a 25 cm dalle arcate dentarie)**

Il 23/03/2006 il paziente è stato ricoverato presso il **Reparto di Medicina del nostro Dipartimento per i suddetti sintomi, tosse e dispnea da sforzo.**

ORIENTAMENTO DIAGNOSTICO DI ACCETTAZIONE:

- Dolori emicostato ed ipocondrio sinistri**
- Enfisema polmonare**

Si richiedono: Rx torace, Eco Addome, Colonscopia, eco endoscopia gastrica (per valutazione neoformazione sottomucosa).

Esami ematici: Hb 10.60 gr%, MCV 70fl, creatinina 1.39 mg%.

24/03/06

Rx torace: Ili di tipo vasale. Non lesioni pleuro-parenchimali in attività.

Colonscopia: diverticoli del sigma, **si verifica perforazione diverticolare** (posizionamento di 2 clips; pneumoperitoneo e dispnea secondaria **si tenta detensione con posizionamento di 3 aghi fianco anteriore destro**).

Diagnosi:

⇒ **perforazione di diverticolo con peritonite.**

⇒ **Intervento chirurgico d'urgenza**

24/3/2006

Intervento chirurgico

peritonite diffusa da diverticolo perforato del sigma, neoformazioni multiple a carico della milza con infiltrazione coda pancreatica e diaframma (esame istologico). Laparotomia esplorativa, resezione del sigma e spleno-pancreasectomia distale, colo-retto anastomosi L-L meccanica (tempo 2h 51min)

25/3/06: 1a giornata postoperatoria, relativo benessere .

26/3/06: peggioramento clinico con

⇒ Shock Settico e Multi Organ Failure

**Il paziente viene trasferito in TERAPIA
INTENSIVA MULTIFUNZIONALE**

Multi Organ Failure

(Score MODS 10/24)

- **Insufficienza respiratoria acuta** (**ventilazione meccanica** dal 26/3/2006 al 24/4/2006), **tracheostomia** il 3/4/2006
- **Insufficienza cardiocircolatoria acuta** (supporto pressorio con infusione di catecolamine dal 26/3/2006 al 2/4/2006)
- **Insufficienza renale acuta** (**CVVH** dal 26/3/2006 al 19/4/2006)

**28/3/2006: dispnea acuta Enzimi cardiaci:
Troponina 63,74 ng/ml; creatinina 3.05
mg%**

Diagnosi ⇒ IMA ANTERIORE ESTESO

**Dal 28/3 al giorno 8/4 discreto benessere,
con riduzione della dispnea**

Il giorno 8/4 dolori addominali acuti.

TC addome-pelvi : distensione gassosa ileo-colica con ampi livelli idro-aerei senza ostacolo meccanico. Nella norma l'anastomosi. Non versamenti.

Diagnosi: ⇒ ileo paralitico

2/5/2006

Trasferimento in CHIRURGIA GENERALE:

paziente sveglio e collaborante, emodinamica stabile e buoni gli scambi respiratori in Maschera Venturi 40%, diuresi attiva.

Esami ematici: Hb 9.30 gr%, G.B 7.200/mm³, Creatinina 3.10 mg%.

3/5/2006

- **Comparsa di dispnea a riposo, diagnosi di**
⇒ **Diagnosi: Scompenso cardiaco acuto da disfunzione sistolica (FE=35%) e diastolica del ventricolo sinistro in Cardiomiopatia dilatativa postinfartuale con aneurisma apicale**

Trasferimento in CARDIOLOGIA

4/5/2006

Viene richiesto **trasferimento nella UCSI per la prosecuzione delle cure.**

Terapia in atto

ASA 100mg	1 c
Carvedilolo 6.25	1/4cx2
Captopril n 25	1/4cx2
Levofloxacina 500	1c
Enoxaparina 2000	1 fiala s.c
Zolpidem 10mg	1 c
Omeprazolo 20	1 c
Aerosol:	
Ipratropium 1 fiala	X 4
Beclometasone 1 cc	X 4

**7/5/2006: dispnea e dolore toracico retrosternale
regredito con nitrati s.l.**

**Ore 18: paziente tranquillo, enzimi (troponina
0,59ng/ml), emocromo (Hb 9.6 gr%)**

Diagnosi:⇒ ANGINA PECTORIS POSTINFARTUALE

Emotrasfusione di 1 unità di E.C

8/5/2006

- **Ore 6: ⇒ Edema Polmonare Acuto
con insufficienza respiratoria acuta
globale**
- ⇒ Ventilazione Non Invasiva (NIV)**

9/5/2006

- **Ore 8: enzimi di controllo troponina 2,85 ng/ml; creatinina 3.4 mg%**
- ⇒ Recidiva di infarto miocardico acuto (NSTEMI)**
- **Ore 17: paziente asintomatico, si sospende NIV**

- **11/5/2006: parziale benessere, eupnoico a riposo e dispnea per sforzi lievi; si trasferisce in reparto.**
-

- **Dall'11/5/2006 al 16/5/2006: stazionarietà clinica, dispnea per sforzi lievi (classe funzionale NYHA III).**

17/5/2006

Ore 15:30: dolore precordiale anginoso

**ECG: tachicardia sinusale,
sopraslivellamento ST in V1-V4.**

Esami ematici: creatinina 2.3 mg%;

**EGA (O2 4l/min) pH7.35 pO2 87 mmHg
pCO2 71 mmHg . PA 140/80 mmHg**

Si inizia nitrato e.v, furosemide.

Consulenza cardiologica urgente

“Cardiopatía postIMA (recente IMA anteriore). Comparsa all’ECG di onda di lesione in sede anteriore. All’Ecocordio: espansione della necrosi.

Si contatta emodinamista per coronarografia urgente e **si trasferisce in UCC”.**

17/05/2006

- **Coronarografia: Coronaropatia trivasale (stenosi 80% IVA media, Cx occlusa tratto prossimale; Cdx stenosi 80% tratto medio).**

⇒ PTCA +STENT su IVA e CDx

**⇒ Contropulsazione aortica
(sospesa il 19/5/06)**

**Esami ematici: Hb 9.00 g%, G.B 14.600/mm³,
Creatinina 2.12 mg% .**

**RX Torace (20/5/2006): addensamenti
parenchimali campi medio-inferiore sinistro
ed inferiore destro.**

⇒ POLMONITE A FOCOLAI MULTIPLI
(non formalizzata in diagnosi)

21/5/2006

Consulenza rianimatore: paziente soporoso risvegliabile. Emodinamica stabile. EGA (in Maschera Venturi 35%): pH 7.24 pO₂ 86 mmHg pCO₂ 92 mmHg.

Leucocitosi in lieve riduzione (GB 13.000/mm³)

⇒ Inizia NIV

- Dal 21/5/2006 al 26/5/2006 sono stati eseguiti cicli di NIV e FKT respiratoria
 - Ridotti, alla radiografia del torace, gli addensamenti segnalati
-

- In data 26/5/2006 (ricovero 23/3/2006: 64 giorni di degenza) è stato trasferito presso la **Riabilitazione Cardiologia Fondazione Maugeri**

Diagnosi di dimissione

- IMA anteriore esteso complicato da EPA
- Coronaropatia trivasale (PTCA+STENT su IVA media e Cdx media)
- Cardiopatia postinfartuale con disfunzione sistolica moderata
FE=34%
- IMA anteriore complicato da insufficienza ventricolare sinistra
- Laparotomia per peritonite secondaria a diverticolo perforato del sigma (resezione retto-sigma , spleno-pancreasectomia distale e colo-retto anastomosi L-L 24/03; perisplenite ialina)
- Shock settico (II giornata postoperatoria)
- Insufficienza respiratoria acuta ipossiémica (polmonite multifocale)
- IRA (CVVH) su IRC
- Neof ormazione sottomucosa gastrica
- Gastrite, esofagite erosiva; pregressa ulcera duodenale
- Ipertensione arteriosa sistemica grado 1 e rischi aggiuntivo molto alto
- Talassemia minor
- Pregressa TEA ACI dx

Terapia in atto alla dimissione

ASA 100mg	1 c
Clopidogrel 75mg	1 c
Nitroglicerina TD 10	1 cerotto
Perindopril 4mg	1c
Diltiazem 60mg	1/2cx2
Omeprazolo 20	1 c
Enoxaparina 4000 SC	1 fiala
Furosemide 20mg	1fialax2
Levofloxacina 500	1fialax2
Piperacillina-Tazobactam 4.5	1 fialax3

Editorial corner

From syndromes to specific disease mechanisms.

The search for the causes of myocardial infarction

(Ital Heart J 2000; 1 (4): 253-257)

CONSIDERAZIONI

L'infarto miocardico acuto è un evento molto raro , occasionale anche in pazienti con grave aterosclerosi coronarica

Esso è quindi il risultato di un evento locale molto eccezionale o di una insolita coincidenza di eventi avversi locali multipli, o sistemici

CONSIDERAZIONI

Possiamo ipotizzare che la alterazione della omeostasi generale occorsa dopo il primo evento acuto (peritonite da perforazione del diverticolo** seguita da **shock settico, MOF**) ha portato ad una alterazione del sistema immunologico e coagulativo ed ha favorito la comparsa della **sindrome coronarica acuta****

Il paziente ha avuto **tre infarti miocardici acuti (**2 STEMI, 1 NSTEMI**) durante la degenza**

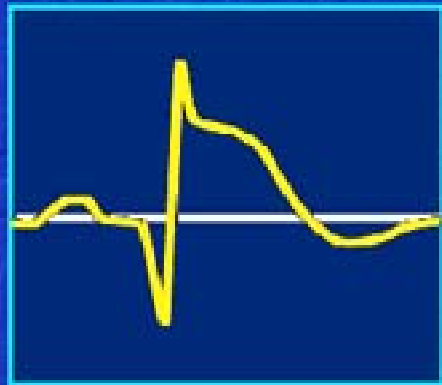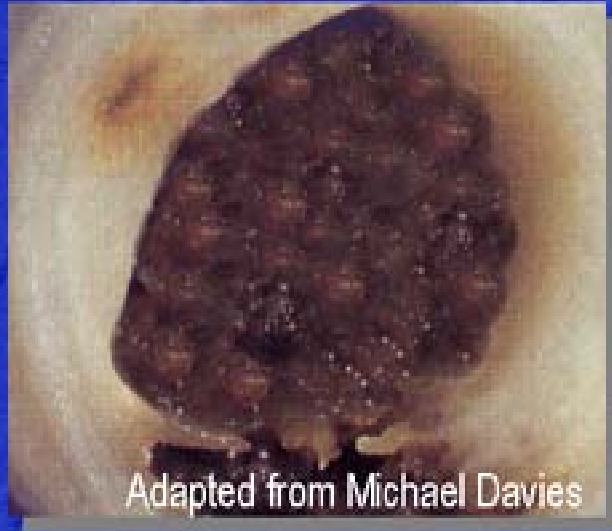**Intermedio
(Disabilità lieve)**

Comorbilità bassa

**Aspettativa di vita
Uomo di 75 anni: 9,3 anni**

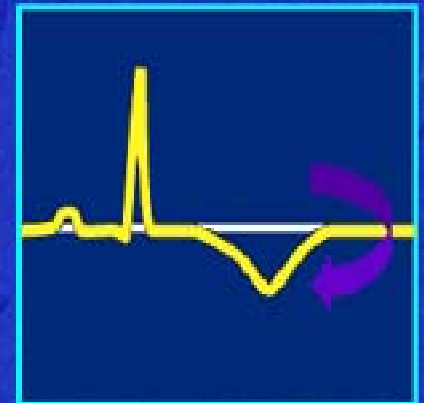
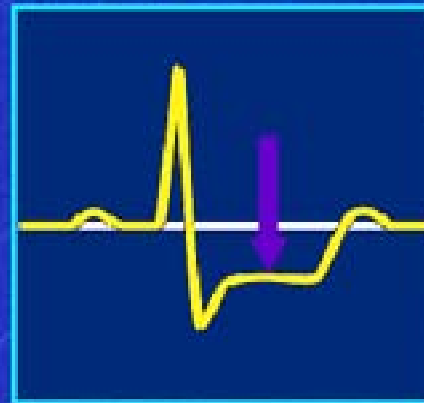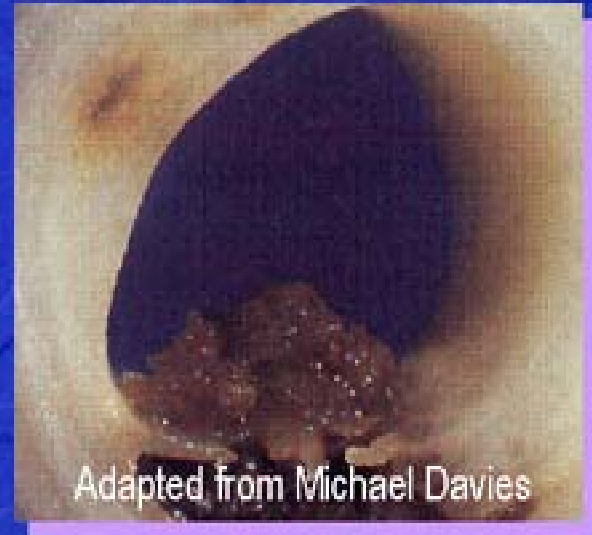
Acute myocardial infarction

ACS with persistent ST-segment elevation



CK- MB or Troponin ↑

ACS without persistent ST-segment elevation



Troponin elevated or not

Epidemiology

	N	Countries	Timing	STE-ACS	Non STE-ACS
EuroHeart Survey	10,484	25 Europe	Sep '00 May '01	42.3%	51.2%
GRACE	11,543	14 World	Apr '99 Dec '00	30%	63%

Mortality and non-fatal MI at 6-month FU: 13%

ELDERLY

The atypical symptoms and their later presentation to the hospital account for a **dramatically increased mortality from MI in elderly** patients.

This is also due in part to **preexisting comorbidities**, such as hypertension, diabetes mellitus, chronic kidney disease, congestive heart failure, prior MI, and poor overall multisystem reserve.

When compared with ages 55-64, **the mortality from MI is 6-fold greater for ages 75-84 and 8-fold greater for ages over 85.**

Criteria for acute, evolving or recent MI *(Infarto in atto o acuto o in evoluzione)*

Either one of the following criteria satisfies the diagnosis for an acute, evolving or recent MI:

1) **elevation of biochemical markers of myocardial necrosis (preferably troponin)** with at least one of the following:

- a) **ischemic symptoms;**
- b) **development of pathologic Q waves on the ECG;**
- c) **ECG changes indicative of ischemia (ST segment elevation or depression);**
- d) **coronary artery intervention (e.g., coronary angioplasty)**.**

2) **pathologic findings of an acute MI.**

NB: Current technology can identify patients with small areas of myocardial necrosis weighing < 1.0 g.

(Ital Heart J 2002; 3 (9): 543-557)

CARDIAC BIOCHEMICAL MARKERS

It should be remembered that cardiac troponins reflect myocardial damage but do not indicate its mechanism.

Thus, an elevated value in the absence of clinical evidence of **ischemic heart disease should prompt a search for situations in which various degrees of myocardial injury may be present (**Table**).**

Elevation of Cardiac Troponins in Patients Without Overt Ischemic Heart Disease

- **Cardiac trauma (including contusion, ablation, pacing, firing, cardioversion, cardiac surgery)**
- **Congestive heart failure**
- **Hypertension**
- **Hypotension, often with arrhythmias**
- **Postoperative noncardiac surgery**
- **Chronic renal failure**
- **Critically ill patients, especially with diabetes**
- **Hypothyroidism**
- **Myocarditis**
- **Pulmonary embolism**
- **Sepsis**
- **Amyloidosis**
- **Cardiotoxicity from cancer therapy**

Treatment options of ACS with persistent ST elevation: ST Elevation Myocardial Infarction (STEMI)

- 1. Symptomatic agents**
- 2. Reperfusion therapy (Fibrinolytics or Percutaneous Coronary Interventions: primary or rescue)**
- 3. Anti-ischemic agents**
- 4. Anti-thrombin agents**
- 5. Anti-platelet agents**
- 6. Coronary revascularization**

Fibrinolytics in > 75 years old

In patients over 75 and treated within 24 h the survival benefit show in the FTT (Fibrinolytic Therapy Trialists') analysis was small and not statistically significant.

Two registry-type studies (Thiemann et al Circulation 2000; Berger AK et al JACC 2000) questioned the benefit of fibrinolytic therapy in the elderly, with one of these studies even suggesting more harm than good.

However, a re-analysis by the FTT (Fibrinolytic Therapy Trialists') secretariat indicates that in approximately 3300 patients over the age of 75 presenting within 12 h of symptom onset and with either ST-segment elevation or bundle-branch block, mortality rates were significantly reduced by fibrinolytic therapy (from 29.4% to 26%, $P = 0.03$) (White H Lancet 2000)

Evidence-based management of acute myocardial infarction in the elderly--current perspectives.

Wenger NK, Helmv T, Khan BV, Patel AD.

Grady Memorial Hospital, Department of Medicine, Division of Cardiology, Emory University School of Medicine, Atlanta, Georgia, USA.

Reperfusion therapy by **primary percutaneous coronary intervention** has superseded the use of **thrombolytic therapy** for the treatment of acute ST-elevation myocardial infarction (STEMI).

Thrombolytic therapy, barring any contraindication, must be used when mechanical revascularization is not available; however, the risk for complications in the elderly is higher, especially for those 75 years and older.

Studies investigating the use of thrombolytics plus GP receptor antagonists with and without percutaneous coronary intervention show questionable benefit in the elderly.

Am Heart J. 2006 May;151(5):1094-1100.

Effect of comorbidity on coronary reperfusion strategy and long-term mortality after acute myocardial infarction.

Balzi D, Barchielli A, Gensini GF, Marchionni N; AMI –Florence Working Group

Increased mortality in patients with chronic comorbidity and STEMI derives, at least in part, from underutilization of coronary reperfusion therapy, and might be reduced with a more aggressive therapeutic approach.

Factors affecting the management of outcome in elderly patients with acute myocardial infarction particularly with regard to reperfusion. Data from the French regional RICO survey.

Pomitean et al for RICO Survey Working Group
Service de Geriatrie, CHU Bocage, Dijon, France.

Acute myocardial infarction (AMI) in elderly patients is often unrecognized and associated with poor prognosis.

The patients were divided into three groups: younger (<70 years old), elderly (70-79 years old) and very elderly (\geq 80 years old).

Very elderly patients had increased pre-hospital delays and less frequent utilization of reperfusion therapy, although no difference in the mortality in reperfused patients could be observed between the three age groups.

Arch Intern Med. 2005 Dec 12-26;165(22):2659-65.

Renal function and risk of myocardial infarction in an elderly population: the Rotterdam Study.

Briggs JJ et al. , Departments of Epidemiology and Biostatistics, Erasmus Medical Center, 3000 DR Rotterdam, the Netherlands.

Renal function is a graded and independent predictor of the development of myocardial infarction in an elderly population.

Early detection of decreased renal function may identify subjects who are at heightened risk of coronary heart disease.

**Treatment options of ACS
without persistent ST elevation:
Non ST elevationMI / UnstableAngina
(NSTEMI/UA)**

- 1. Symptomatic agents**
- 2. Anti-ischemic agents**
- 3. Anti-thrombin agents**
- 4. Anti-platelet agents**
- 5. Coronary revascularization**

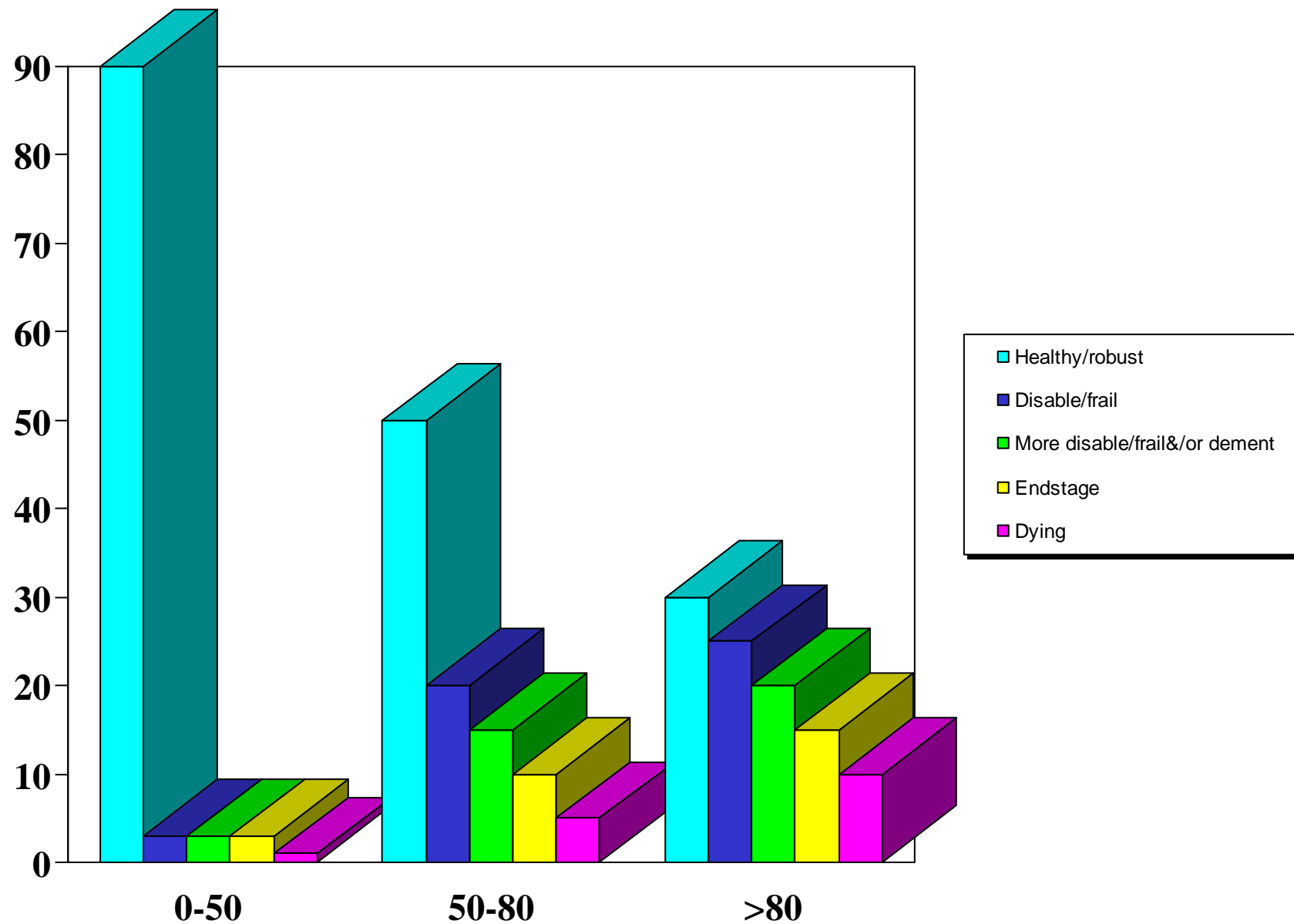
I PAZIENTI DEL MONDO REALE

Guidelines: ACS without persistent ST-segment elevation

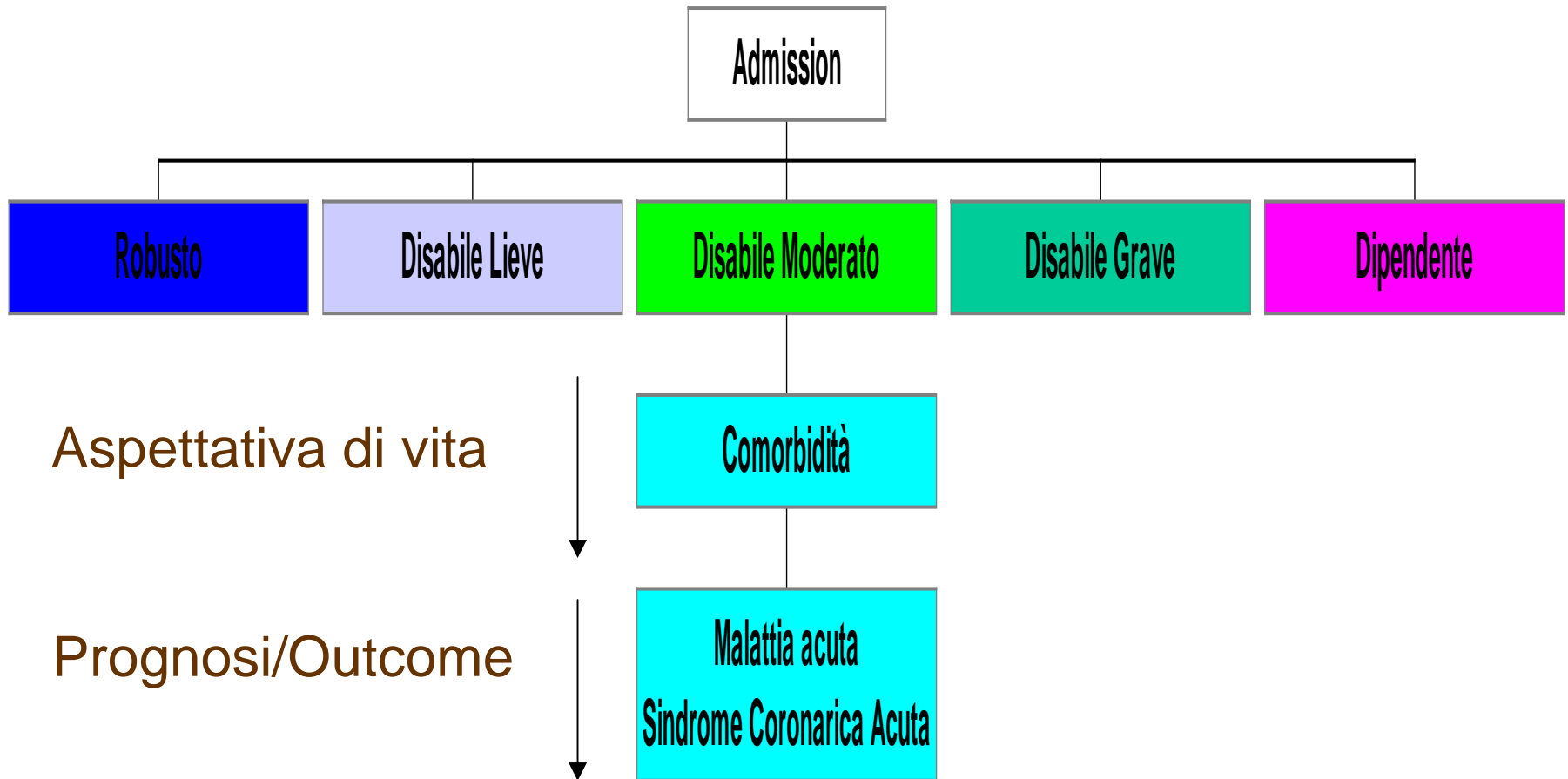
Caveats

- Guidelines are based upon evidence resulting from many clinical trials:
 - These trials were restricted to selected populations
- Guidelines describe the current knowledge but ...
 - They do not give the solution for an individual patient
- Clinical science is different from Practice

Prevalence of different health status conditions according to age groups



Malattia acuta nel paziente reale



Diagnosi Sindrome Coronarica Acuta

Robusto/Disabile lieve
Prognosi favorevole

ITER DIAGNOSTICO
INVASIVO

OUTCOME: VITA
LONGEVOUS CARE
terapie 1,2,3,4,5,6
Linee Guida

Disabile moderato
Prognosi intermedia

ITER DIAGNOSTICO
SEMIINVASIVO

OUTCOME: FUNZIONE
AMELIORATIVE CARE
terapie 1,2(?),3,4,5

Disabile grave/Morente
Prognosi infausta

ITER DIAGNOSTICO
NON INVASIVO

OUTCOME: COMFORT
PALLIATIVE CARE
terapie 1,3(?),5 (?)

Treatment options of ACS (feasible interventions)

- 1.Symptomatic agents; 2.Reperfusion therapy (Fibrinolytics or PCI); 3.Anti-ischemic agents; 4. Anti-thrombin agents; 5. Anti-platelet agents; 6. Coronary revascularization

CONSIDERAZIONI

Cosa possiamo imparare da questo caso clinico

Il paziente è stato ricoverato in Medicina, quindi in Chirurgia Generale, quindi in Terapia Intensiva, successivamente in Chirurgia Generale, poi in Cardiologia, poi in UCSI, quindi in UTIC

Quindi è stato in 7 Reparti per Acuti ed in 1 Reparto di Riabilitazione

CONSIDERAZIONI

Diagnosi sequenziali:

- 1) Peritonite da perforazione iatrogena di diverticolo del sigma (\Rightarrow **intervento di resezione del sigma e spleno-pancreasectomia distale, colo-retto anastomosi L-L meccanica**)
- 2) Shock settico e successiva Multi Organ Failure (insufficienza respiratoria acuta trattata con **ventilazione invasiva e tracheostomia**, insufficienza renale acuta trattata con **CVVH**, insufficienza cardiocircolatoria acuta)

CONSIDERAZIONI

- 3) Ileo paralitico (trattato con **prostigmina**)
- 4) Infarto miocardico acuto anteriore esteso complicato da aneurisma apicale (non eseguite procedure invasive)
- 5) Scompenso cardiaco acuto
- 6) Recidiva (9-5) di infarto miocardico acuto (NSTEMI) esordito con Edema Polmonare Acuto (**eseguita NIV**)

CONSIDERAZIONI

- 7) **Recidiva (17-5) di infarto miocardico acuto (STEMI) ⇒ eseguita coronarografia e PTCA + STENT su due vasi ⇒ contropulsazione aortica**
- 8) **Polmonite a focolai multipli**

COMMENTO

.....Le alterazioni della omeostasi dei sistemi immunologici e coagulativo, insorte dopo il primo **evento acuto** (**rottura di diverticolo: fattore scatenante**), hanno facilitato la comparsa di uno **stato infiammatorio sistemico (SIRS)** con infezioni (**SEPSI, SHOCK SETTICO, POLMONITE A FOCOLAI MULTIPLI**), liberazione di **citochine proinfiammatorie** (con conseguente **DISFUNZIONE MULTIORGANO: reni, polmoni, sistema cardiocircolatorio**) e **procoagulanti** (con formazioni di trombi occludenti: **STEMI** o non occludenti: **NSTEMI** a livello coronarico)

COMMENTO

Tali eventi sono occorsi probabilmente perché erano presenti **condizioni predisponenti** :

- 1) A livello dei **tessuti del colon** (fragilità di parete?);
- 2) A **livello coronarico** (coronaropatia trivasale fino ad allora asintomatica)
- 3) **Polmonare** (BPCO stadio III precedentemente compensata)
- 4) **Renale** (lieve IRC)

COMMENTO

Era indicato il ricovero di questo paziente?

Probabilmente no!

Era indicata la esecuzione della colonscopia?

Probabilmente no! Le alterazioni già evidenziate alla EGDS giustificavano l'anemia microcitica

Durante la degenza le disavventure mediche sono state trattate in modo giusto?

Probabilmente sì, eccetto che per la mancata effettuazione della coronarografia al primo infarto, che avrebbero risparmiato gran parte del miocardio e forse evitato gli altri due infarti

CONCLUSIONI

Intermedio
(Disabilità lieve - comorbilità lieve)

Aspettativa di vita 9,3 anni

Ospedalizzazione

Fragile
(Disabilità severa - comorbilità severa)

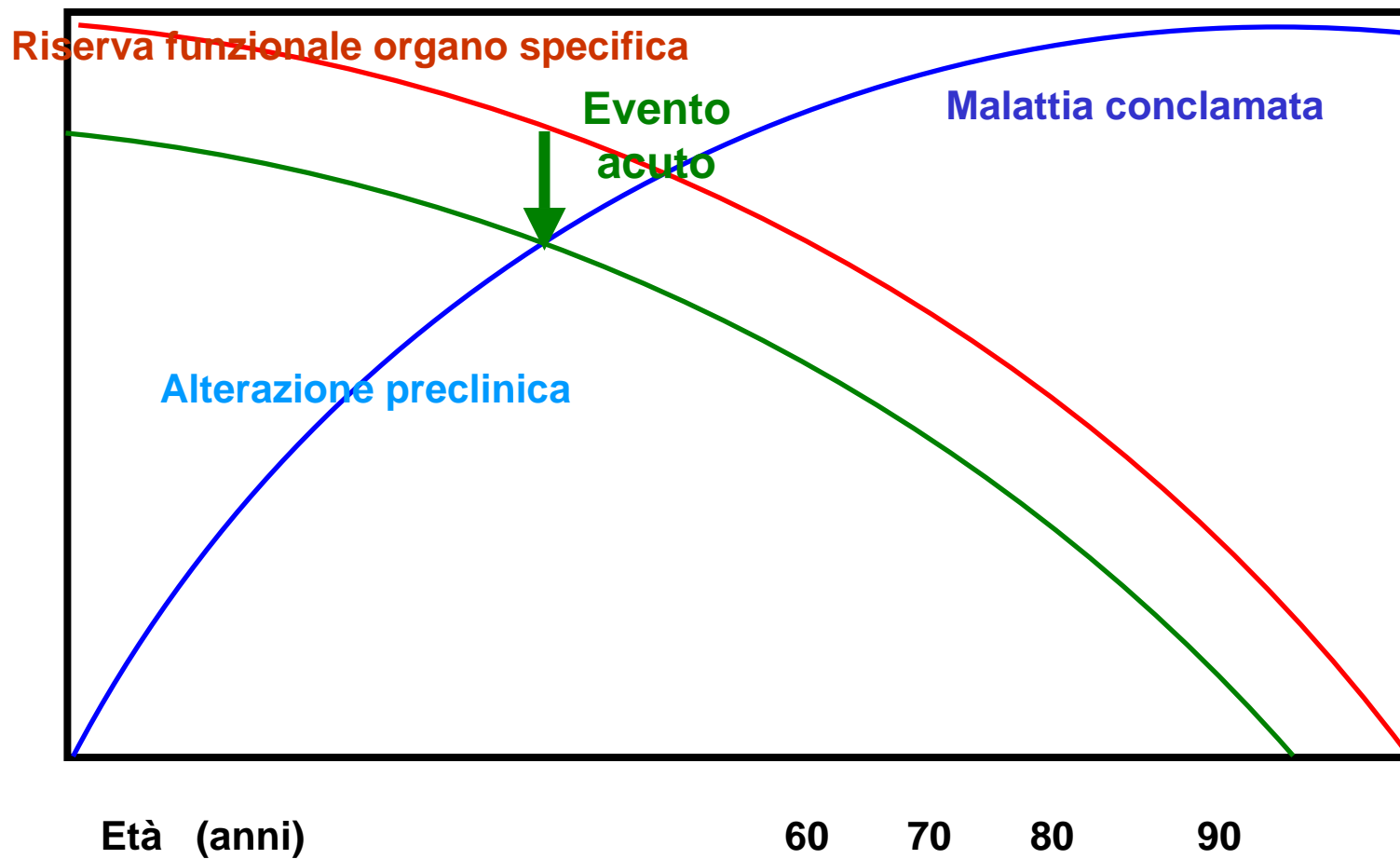
Aspettativa di vita 4,9 anni

CONCLUSIONI

Nei pazienti anziani, che hanno spesso **disfunzioni d'organo in fase preclinica o con manifestazioni cliniche lievi** (es: BPCO lieve, IRC lieve) ma con un buon compenso funzionale (attività motoria, cognitiva e relazionale), gli **eventi acuti** determinano una alterazione della omeostasi che spesso non resta limitata all'apparato interessato (es: **polmonite o BPCO riacutizzata** con **insufficienza respiratoria acuta** ⇒ **ventilazione non invasiva**; **ipovolemia o farmaci** con **insufficienza renale acuta** ⇒ **Continuous veno-venous hemofiltration (CVVH)**, **sindrome coronarica acuta: STEMI o NSTEMI** ⇒ **rivascolarizzazione miocardica**)

CONCLUSIONI

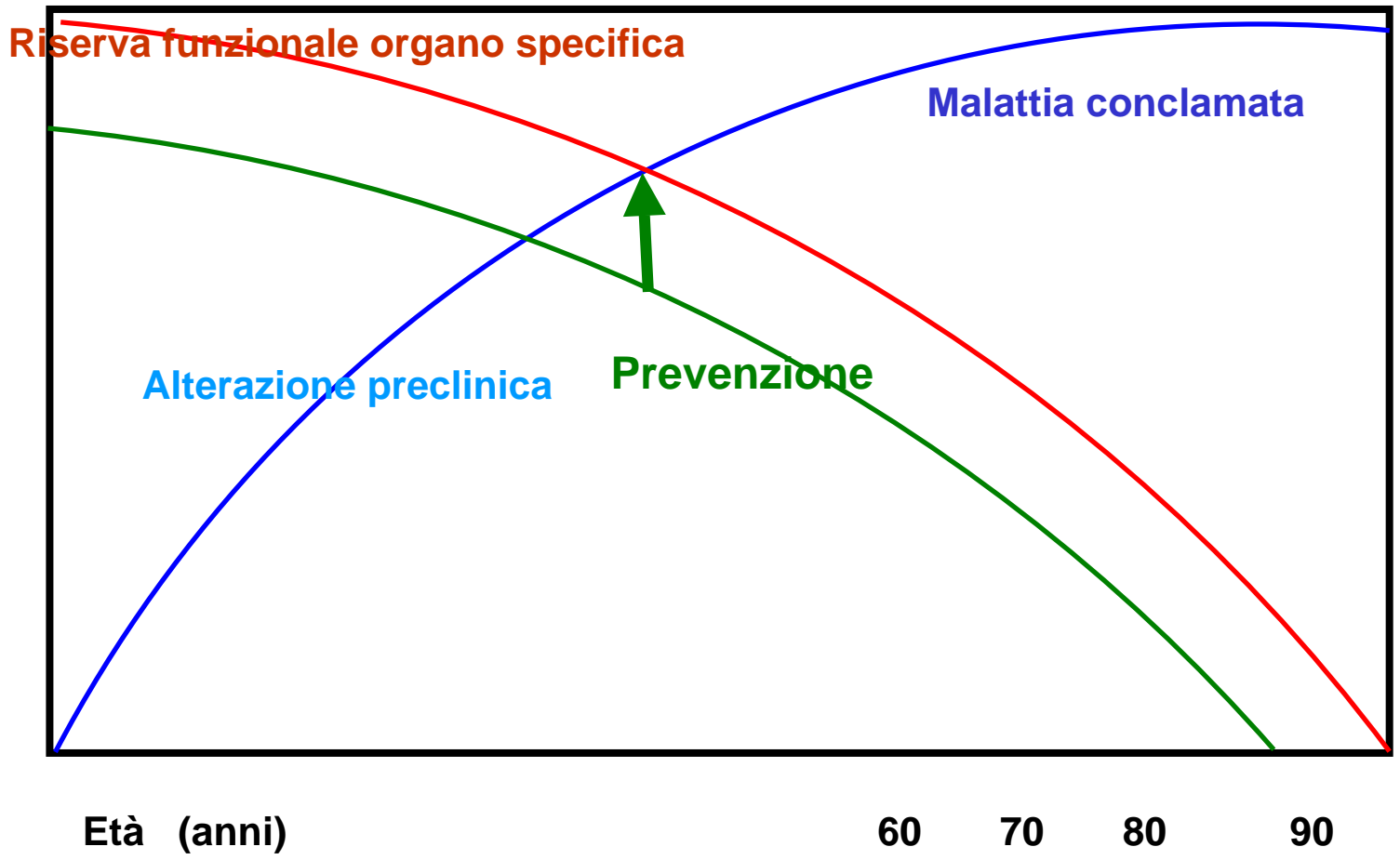
.....ma che si “diffonde” a tutto l’organismo (**SIRS, SEPSI, SHOCK SETTICO, MOF**) con conseguenze sulla **prognosi quoad vitam** ma anche **quoad valitudinem**, con impatto (spesso irreversibile) sullo stato funzionale premorboso



CONCLUSIONI

Sarebbe quindi indicato, nei nostri pazienti, una **prevenzione degli eventi acuti**, che significa agire con i mezzi a disposizione per **mantenere funzionali i diversi apparati**, ad esempio:

- 1) **Rendere l'alimentazione e l'alvo regolari (evitando la stipsi);**
- 2) **Mantenere adeguata l'idratazione (preservare la funzione renale);**
- 3) **Evitare le infezioni respiratorie (vaccinazioni) o urinarie;**
- 4) **Evitare i fenomeni ab-ingestis;**
- 5) **Evitare tromboemboli con terapie anticoagulanti;**
- 6) **Evitare disturbi depressivi o stati confusionali acuti;**
- 7) **Prevenire le cadute e mantenere un buono apparato muscolo scheletrico con la attività fisica regolare.**



Sembra che la natura sia in grado di darci solo malattie piuttosto brevi - la medicina ha inventato l'arte di prolungarle.

(Marcel Proust)